Les syndromes paranéoplasiques aux urgences

Jean-Paul Sculier
Service des soins intensifs oncologiques
Institut Jules Bordet
ULB

Create PDF files without this message by purchasing novaPDF printer (http://www.novapdf.com)

Rares

Circonstances de découverte des SPN:

- Au moment du diagnostic :
  - Révélation du cancer ou aide au diagnostic
  - Simulation d'une maladie métastatique
- Complication au décours de l'affection néoplasique
  - ΔΔ : métastases, infections …

Create PDF files without this message by purchasing novaPDF printer (http://www.novapdf.com)

Définition

- Existence d’un cancer
- Ne doivent pas être le produit de l’effet direct de la tumeur primaire ou de ses métastases
- Absence d’autres causes non néoplasiques : infections, comorbidités, toxicités ….
- Suivent souvent (mais pas toujours) l’évolution de l’affection néoplasique (rôle de marqueur)

Create PDF files without this message by purchasing novaPDF printer (http://www.novapdf.com)

Multiples

- Dermatoses
- Syndromes endocriniens
- Syndromes métaboliques
- Syndromes neurologiques
- Syndromes rhumatologiques
- Syndromes cardiovasculaires
- Syndromes hématologiques
- Syndromes digestifs
- Syndromes néphrologiques
- Manifestations générales

Create PDF files without this message by purchasing novaPDF printer (http://www.novapdf.com)

Diagnostic précoce d’un cancer

- Peuvent être le premier signe de l’affection néoplasique (ou survenir en cours d’évolution)
- Distinguer
  - Syndromes (quasi) pathognomoniques
  - Autres où ΔΔ s’impose avec d’autres affections non néoplasiques

Create PDF files without this message by purchasing novaPDF printer (http://www.novapdf.com)

Syndromes (quasi) pathognomoniques

Create PDF files without this message by purchasing novaPDF printer (http://www.novapdf.com)

Syndromes quasi toujours paranéoplasiques

Acrokératose de Basex	*Epi épi VADS (90 %)*
Érythème gyratum repens de Gammel	*Estomac (40 %)*
Erythème nécrolytique migrateur	*Glucagonome (100 %)*
Hypertrichose lanugineuse acquise	*Cancers viscéraux, lymphomes*
Syndrome de Lambert Eaton	*CBPC*
Neuropathie sensitive paranéoplasique (Denny-Brown)	*CBPC*
Encéphalomyélite subaiguë	*CBPC*
Dégénérescence cérébelleuse subaiguë	*CBPC, ovaire, sein, utérus*
Ostéoarthropathie hypertrophiante pneumique	*CBNPC*
Syndrome carcinoïde	*Tumeur carcinoïde*
Syndrome de Zollinger-Ellison	*Gastrinome pancréatique*
Syndrome POEMS ou de Crow-Fugace	*Affections plasmocytaires malignes*

Create PDF files without this message by purchasing novaPDF printer (http://www.novapdf.com)

Acrokératose de Bazex

- Epithélioma épidermoïde VADS (90 %)

Create PDF files without this message by purchasing novaPDF printer (http://www.novapdf.com)

Érythème gyratum repens de Gammel

- Exceptionnel
- Néo estomac, sein, poumon
- Bandes érythémateuses, circinées, migratrices, très prurigineuses (cou, tronc)
- Parfois associée à hyperéosinophilie

Create PDF files without this message by purchasing novaPDF printer (http://www.novapdf.com)

Érythème nécrolytique migrateur

- **Glucagonome** (100 %), malin dans 80 % des cas
- Placards érythémateux à centre bulleux puis nécrotique (extrémités, visage)
- État général altéré
- Taux élevé de glucagon
- Histologie très suggestive
- Fréquence élevée de métastases hépatiques

Create PDF files without this message by purchasing novaPDF printer (http://www.novapdf.com)

Hypertrichose lanugineuse acquise

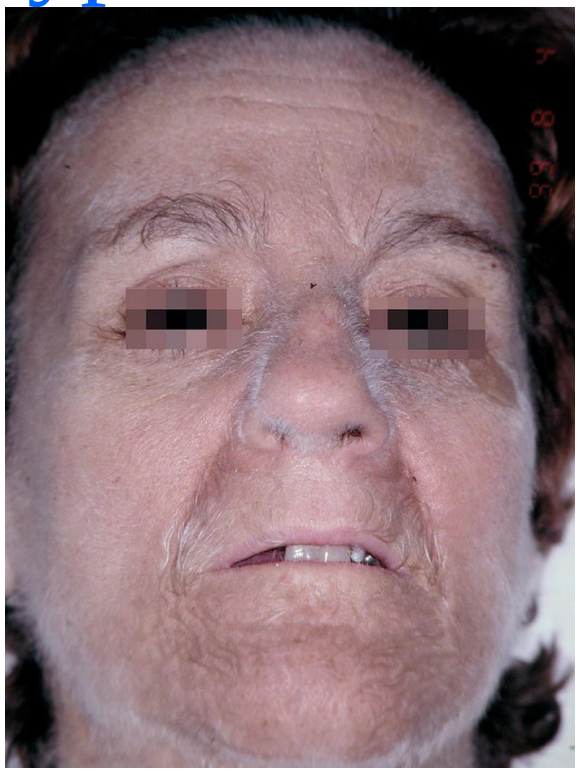

- Cancers viscéraux et lymphomes
- Exceptionnel
- Poils longs et fins, blonds ou blancs, d'apparition rapide au visage, nuque et tronc (sans modification de la pilosité normale)

Create PDF files without this message by purchasing novaPDF printer (http://www.novapdf.com)

Syndrome de Lambert-Eaton

Résultat d'un blocage immunologique des canaux calciques voltage-dépendants situés sur l'élément présynaptique de la jonction neuromusculaire

- **Contexte**
  - Dans près de 50% des cas : associé à un cancer bronchique à petites cellules
  - Peut cependant se voir avec de multiples autres tumeurs solides et hématologiques
- **Tableau clinique** : souvent insidieux
  - faiblesse des membres inférieurs (avec gène à la marche) ou des membres supérieurs ou fatigabilité d'amélioration à la répétition de l'effort
  - symptômes oculobulbaires : ptosis, diplopie, dysarthrie, dysphagie
  - paresthésies des membres ou péribuccales
  - atteinte du système nerveux autonome : sécheresse buccale, troubles de l'accommodation, constipation, troubles de l'érection
  - perte de poids (cancer)

Create PDF files without this message by purchasing novaPDF printer (http://www.novapdf.com)

- **Diagnostic**
  - EMG : amplitude réduite des réponses motrices s'améliorant à l'effort (facilitation) avec vitesse de conduction normale
  - AC circulants anti-canaux calciques voltage-dépendants
  - recherche d'un cancer bronchique à petites cellules (RX, TDM, TEP)
- **Traitement**
  - traiter le cancer sous-jacent
  - sinon : amifampridine (3-4 diaminopyridine) (sans dépasser 80mg/j - sinon risque de convulsions) associée à de petites doses de pyridostigmine (3x60mg/j). Efficacité modeste.

Create PDF files without this message by purchasing novaPDF printer (http://www.novapdf.com)

Autres syndromes paranéoplasiques neurologiques

- Groupe hétérogène de maladies neurologiques dues à une réponse immune à une néoplasique sous-jacente
- **Quelques remarques importantes**
  - La présence d'anticorps antinerveux n'implique pas un rôle pathogénique dans le syndrome paranéoplasique
  - Les auto-anticorps sont des marqueurs importants, leur présence n'est pas obligatoire, leur présence n'implique pas non plus l'existence d'un cancer
- **Diagnostic**
  - Exclure une autre étiologie : méningite carcinomateuse, lésions vasculaires, connectivite, carences nutritionnelles, toxicité médicamenteuse, troubles métaboliques, infections
  - Rechercher un cancer caché :
    - le type de cancer peut être lié à un syndrome paranéoplasique particulier orientant les tests
    - TEP-TDM
    - l'examen du liquide céphalo-rachidien est souvent peu contributif
  - Etablir le diagnostic de syndrome paranéoplasique neurologique: il faut d'une part un syndrome classique et d'autre part un cancer diagnostiqué dans les cinq années.

Create PDF files without this message by purchasing novaPDF printer (http://www.novapdf.com)

Tableaux cliniques spécifiques

- **Encéphalomyélite paranéoplasique**
  - ataxie cérébelleuse, encéphalite limbique, atteinte du tronc cérébral, pseudo-obstruction intestinale, mononeuropathie multiple, atteinte des ganglions des racines dorsales, dysautonomie respiratoire ou cardiaque, neuropathie sensitivomotrice ...
  - le tableau est variable selon le niveau de l'atteinte
- **Encéphalite limbique**
  - développement rapide d'une irritabilité, de dépression, convulsions, confusion
  - troubles de la mémoire à court terme d'installation subaiguë
- **Dégénérescence cérébelleuse paranéoplasique**
  - prodromes de type virose, vertiges, nausées et vomissements
  - ataxie, diplopie, dysarthrie, dysphagie
  - troubles de la vision, opsoclonus transitoire
- **Syndrome opsoclonus-myoclonus**
  - dyskinésie oculaire de saccades involontaires, chaotiques, multidirectionnelles avec des composantes horizontales, verticales, en torsion
  - associé à des secousses des membres et du tronc, à une ataxie cérébelleuse, à des tremblements, à une encéphalopathie
- **Neuropathie sensitive paranéoplasique**
  - paresthésies ou hypoesthésies touchant les extrémités, le tronc et la face
  - atteinte possible de la sensibilité profonde
- **Syndrome de Lambert-Eaton (Pseudomyasthénie)**

Create PDF files without this message by purchasing novaPDF printer (http://www.novapdf.com)

- **Les autoanticorps**
  - anti-Hu : cancer bronchique à petites cellules (encéphalomyélite, dégénérescence cérébelleuse, neuronopathie sensitive)
  - anti-Yo : cancer gynécologique et mammaire (dégénérescence cérébelleuse)
  - anti-Ri : cancer mammaire, gynécologique, bronchique à petites cellules (dégénérescence cérébelleuse, opsoclonus-myoclonus)
  - anti-Tr (dégénérescence cérébelleuse)
  - anti-CV2 ou anti-CRMP5: malade de Hodgkin (encéphalomyélite, dégénérescence cérébelleuse, neuronopathie sensitive)
  - anti-MA protéines : cancer bronchique à petites cellules (encéphalite limbique, dégénérescence cérébelleuse)
  - antiamphysine: tumeur testiculaire à cellules germinales, cancer du sein (syndrome de l'homme raide, encéphalomyélite)
  - anti-canaux calciques voltages-dépendants : cancer bronchique à petites cellules (syndrome pseudomyasthénique de Lambert-Eaton, dégénérescence cérébelleuse)
  - anti-récepteur acétylcholine : thymome (myasthénie)
  - anti-canaux potassiques voltages-dépendants (VGKC) : thymome(encéphalite limbique)
  - anti-NMDA-r (NR1/NR2) : tératome de l'ovaire dans 95 % des cas
- **I.R.M.**
  Anormal dans 55 % des cas
- **L.C.R.**
  Anormal dans 80 % des cas: lymphocytose, hyperprotéinorachie

Create PDF files without this message by purchasing novaPDF printer (http://www.novapdf.com)

Syndrome de Pierre Marie Bamberger

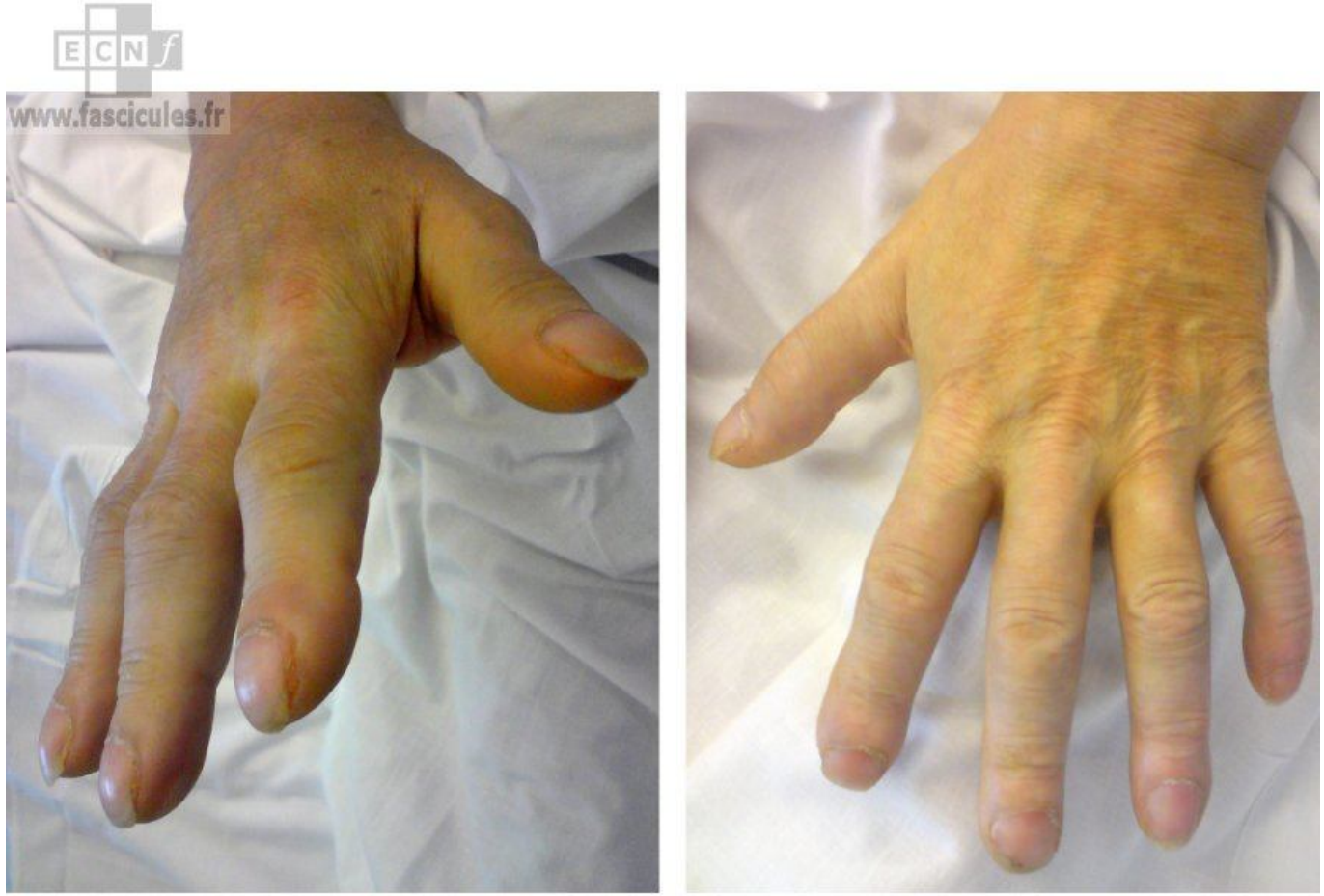

Create PDF files without this message by purchasing novaPDF printer (http://www.novapdf.com)

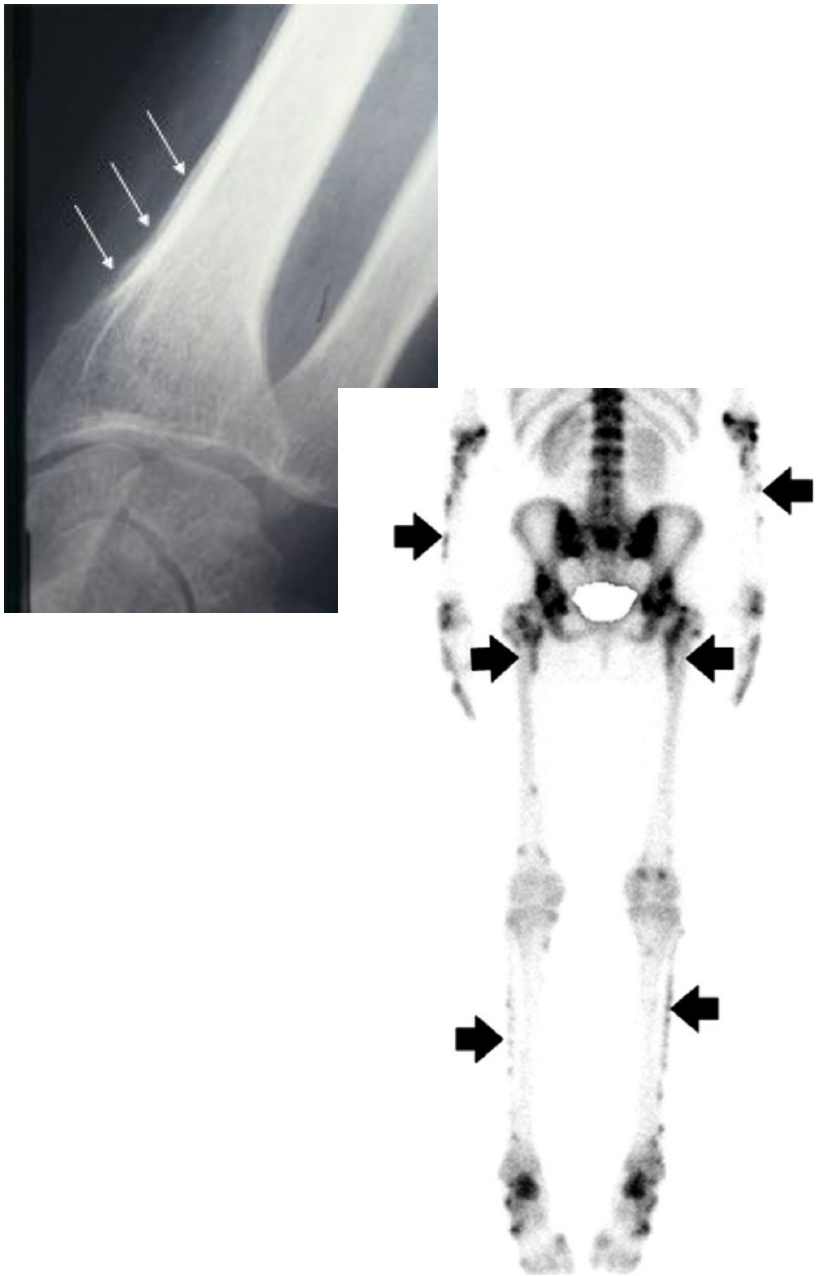

- Associé à CBNPC (80 %)
- Hippocratisme digital, hypertrophie des extrémités, hyperplasie cutanée, arthropathies
- Périostose radiologique: avant-bras, jambes
- Hippocratisme digital isolé : ΔΔ affections bénignes (BPCO, cardiopathies cyanogènes)

Create PDF files without this message by purchasing novaPDF printer (http://www.novapdf.com)

Syndrome carcinoïde

- Syndrome carcinoïde: flush cutané, diarrhée, bronchospasme, érythème facial chronique avec télangiectasies, troubles psychiatriques
  - Spontané ou facteur déclenchant (émotion, al cool, effort physique)
  - Tumeur carcinoïde digestive avec métastases hépatiques (> 95 %), carcinoïdes bronchiques ou ovariens
- Diagnostic: dosage 5HIAA urinaire
- Tardivement : atteinte cardiaque (le plus souvent droite)
- Crise carcinoïde : exacerbation brutale du syndrome carcinoïde

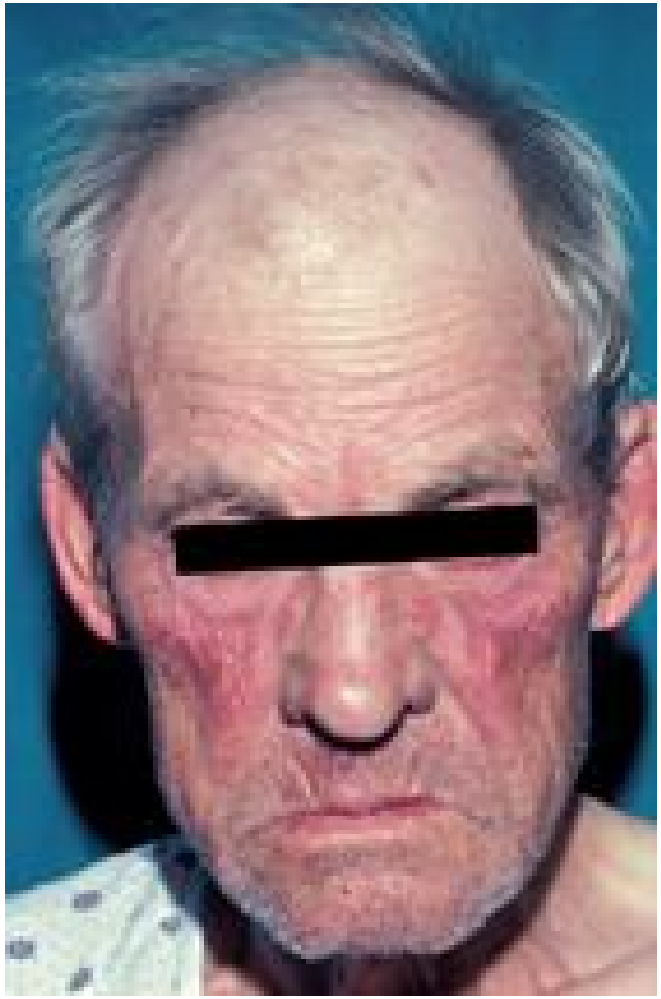

Create PDF files without this message by purchasing novaPDF printer (http://www.novapdf.com)

Crise carcinoïde

- Tableau clinique
  - vasodilatation cutanée intense
  - variations tensionnelles brutales : parfois poussée hypertensive, plus souvent hypotension d'installation rapide (↓ RVS avec ↓ DC)
  - bronchospasme
- Circonstances:
  - spontanée (nécrose d'un nodule tumoral volumineux)
  - déclenchée par des procédures invasives :
    - Investigation radiologique
    - Biopsie
    - Chimiothérapie
    - Intervention chirurgicale
- Traitement
  - pas de catécholamines si collapsus (risque létal!)
  - somatostatine retard : ex. octréotide : 100 mg i.v. D
  - remplissage vasculaire accéléré

Create PDF files without this message by purchasing novaPDF printer (http://www.novapdf.com)

Syndrome de Zollinger-Ellison

- Due à un gastrinome pancréatique le plus souvent malin
- Ulcères multiples, de siège atypique (postbulbaire), d'évolution sévère et récidivante; souvent associés à une diarrhée
- Diagnostic : hypersecrétion acide basale, hypergastrinémie avec augmentation paradoxale après injection de sécrétine
- Parfois associé à d'autres tumeurs endocrine (NEM I ou syndrome de Wermer)

Create PDF files without this message by purchasing novaPDF printer (http://www.novapdf.com)

Syndrome POEMS (ou de Crow-Fukase)

- Plasmocytome, myélome multiple
- Tableau :
  - polyneuropahie (sensitivomotrice chronique)
  - organomégalie (foie, rate, ganglions, parotides)
  - endocrinopathies (gynécomastie, impuissance, aménorrhée; rarement diabète sucré)
  - modifications cutanées (hyperpigmentation, hippocratisme, hypertrichose, leuconychie, angiomes cutanés, infiltration indurée)
  - gammopathie monoclonale à chaîne λ

Create PDF files without this message by purchasing novaPDF printer (http://www.novapdf.com)

Syndromes paranéoplasiques aux urgences

Create PDF files without this message by purchasing novaPDF printer (http://www.novapdf.com)

Syndrome de Schwarz-Bartter

- Hyponatrémie hypotonique
- Si SPN : CBPC dans 2/3 des cas
- Toute hyponatrémie chez le cancéreux n’est pas toujours un SIADH paranéoplasique
- Tout SIADH n’est pas paranéoplasique

Create PDF files without this message by purchasing novaPDF printer (http://www.novapdf.com)

Hypercalcémie

- Paranéoplasique ou sur métastases osseuses
- ΔΔ principal : hyperparathyroïdie primaire

Create PDF files without this message by purchasing novaPDF printer (http://www.novapdf.com)

Hypoglycémies

- En cause :
  - Insulinome
  - tumeurs malignes mésenchymateuses

- ΔΔ :
  - diabétique sucré traité : jeûne, effort physique non prévu, excès d'insuline, alcool, hypoglycémiants oraux, β-bloquants ...
  - médicaments : antiarythmiques (cibenzoline, disopyramide), antalgiques (dextropropoxyphène, tramadol), antibiotiques (clarithromycine, voriconazole, pentamidine, fluoroquinolones),antipaludéens (quinine), alcool éthylique
  - insuffisance surrénale
  - insuffisance hépatique sévère
  - gastrectomie
  - insuffisance hypophysaire

Create PDF files without this message by purchasing novaPDF printer (http://www.novapdf.com)

Thromboses

- Complication classique et fréquente du cancer et de son traitement
- Tableau varié
  - Thromboses veineuses profondes et superficielles
  - Thromboses artérielles
  - Embolie pulmonaire
  - Syndrome de Trousseau
- Souvent associé à CIVD chronique

Create PDF files without this message by purchasing novaPDF printer (http://www.novapdf.com)

Syndromes paranéoplasiques & médecine interne

Create PDF files without this message by purchasing novaPDF printer (http://www.novapdf.com)

Syndrome de Sweet

- **Dermatose neutrophilique** se caractérisant par
  - Fièvre
  - Neutrophilie
  - Plaques cutanées érythémateuses douloureuses (MS, T&C)
  - Réponse rapide à la corticothérapie

  Manifestations extracutanées possibles
- Peut être associé à des hémopathies malignes (LAM) ou moins souvent à des tumeurs solides (GU, sein, GI)

Create PDF files without this message by purchasing novaPDF printer (http://www.novapdf.com)

(Dermato)polymyosite

Create PDF files without this message by purchasing novaPDF printer (http://www.novapdf.com)

- Les dermatopolymyosites sont associées au cancer dans 15 à 25% des cas et le risque de cancer dans cette affection est significativement accru.
- **Principaux cancers concernés** :
  par ordre décroissant : ovaires, poumons, seins, pancréas, estomac, lymphome non hodgkinien.
- *Autres étiologies à rechercher* :
  - overlap syndrome : sclérodermie, …
  - virus : HIV, HTLV
  - médicaments : D-pénicillamine - GVHD

Create PDF files without this message by purchasing novaPDF printer (http://www.novapdf.com)

Présentation clinique

- polymyosite : début souvent insidieux avec faiblesse musculaire proximale symétriques au niveau des épaules et de la ceinture pelvienne ainsi que des muscles du cou. Sensibilité musculaire fréquente.
- dermatomyosite : érythème accompagné d'œdèmes des tissus sous-cutanés, tout particulièrement au niveau périorbitaire, périoral, malaire, cervicale antérieure et à la région thoracique supérieure ainsi qu'aux surfaces d’extension. Signe de Gottron.
- le rash périorbitaire est souvent violacé ou héliotrope et accompagné d'œdème et de télangiectasies des paupières.
- atteinte pulmonaire : pneumopathie interstitielle dans 10 à 30 % des cas de polymyosite (plus fréquentes en cas d'anticorps anti-synthétase)
- phénomène de Raynaud
- atteinte cardiaque: anomalies asymptomatiques à l'électrocardiogramme, cardiomyopathie franche rare.

Create PDF files without this message by purchasing novaPDF printer (http://www.novapdf.com)

Signe (papules) de Gottron

Create PDF files without this message by purchasing novaPDF printer (http://www.novapdf.com)

Diagnostic

- dosage des enzymes musculaires : CPK
- RMN musculaire : permet de faire la distinction entre les lésions inflammatoires et les autres, notamment l'amyotrophie, et de guider la biopsie
- Auto-anticorps circulants :
  * non spécifiques : contre les protéines musculaires
  * spécifiques :
  - nucléaires : Ni-1, Ni-2
  - cytoplasmiques :
    - anti-synthétases : J01, PL7, PL12
    - non anti-synthétases : **SRP54**
- biopsie : présence de cellules T CD8 positives cytotoxiques avec destruction des fibres musculaires sans nécrose

Create PDF files without this message by purchasing novaPDF printer (http://www.novapdf.com)

Anémie microangiopathique

Tableau clinique

La microangiopathie thrombotique est associée à un tableau clinique très varié: purpura thrombotique thrombopénique (syndrome de Moschowitz) avec prédominance de l'atteinte neurologique ou syndrome hémolyse-urémie (SHU) avec prédominance de l'atteinte rénale. Les principales manifestations cliniques de la microangiopathie thrombotique sont les suivantes:

- ictère hémolytique
- CIVD
- insuffisance rénale, protéinurie, hématurie (" syndrome hémolyse - urémie ")
- insuffisance respiratoire (embolie pulmonaire, oedème pulmonaire lésionnel)
- tableau neurologique d'AIT à répétition
- endocardite marastique

Create PDF files without this message by purchasing novaPDF printer (http://www.novapdf.com)

Tableau biologique

- bilirubinémie (à prédominance indirecte)
- Baisse Hb et Ht, réticulocytose augmentée
- Baisse plaquettes, augmentation D-dimères, augmentation aPTT, baisse PTT, baisse fibrinogène
- augmentation LDH
- baisse haptoglobinémie
- augmentation urée, créatinine
- protéinurie, hématurie
- présence de **schistocytes** sur le frottis sanguin

Etiologie

Chez le cancéreux, il faudra avant out considérer:

- chimiothérapie: mitomycine C (à partir d'une dose cumulative seuil de 40 mg/m²)
- greffe de moelle osseuse (traitement par cyclosporine A, irradiation des reins, intensité de la chimiothérapie)
- embolie systémique de cellules néoplasiques dans les petits vaisseaux (cancers mammaires, bronchiques, gastriques, hémopathies, ...)
- infections virales (CMV), bactériennes (E. Coli, Streptocoques ...), fungiques (aspergillose)

Create PDF files without this message by purchasing novaPDF printer (http://www.novapdf.com)

Anticoagulants circulants

Peut se présenter sous la forme d'un syndrome catastrophique

Définition

Association d'un signe clinique

- thrombose artérielle ou veineuse (de tout siège mais sauf thrombose superficielle)
- pathologie obstétricale (mort foetale tardive ou 3 fausses couches spontanées ou naissance prématurée du fait d'éclampsie ou de prééclampsie, ou de signes d'insuffisance placentaire)

avec un marqueur biologique

- anticoagulant type lupique = antiprothrombinase
- et/ou anticardiolipines à taux moyen ou élevé (AC IgG > 40 GPL)

à confirmer à 12 semaines (critères de Sydney)

avec *moins de 5 ans entre événement clinique et positivité des APL*

Classification

- Isolé : syndrome des antiphospholipides primaires
- Secondaire : associé à une autre pathologie

° le plus souvent auto-immune et notamment à un lupus, une maladie de Sjögren, une maladie de Horton

° Hémopathies maligne : lymphomes

° Infections: virales, CMV, syphilis, endocardite, SIDa, ...

° Médicaments

° Néoplasies

Create PDF files without this message by purchasing novaPDF printer (http://www.novapdf.com)

- **Tableau clinique**
  1. thromboses : le plus souvent veineuses, éventuellement associé à des embolies pulmonaires; parfois cérébrales responsables d'accidents vasculaires cérébraux ou d'autres accidents ischémiques
  2. manifestations obstétricales : ischémie placentaire responsable de fausses couches ou d'accouchement prématuré
  3. formes catastrophiques : syndrome d'Asherson
  peu fréquent (< 1% des cas)
  facteur prédisposant : infections, chirurgie, traumatisme, arrêt de l'anticoagulation, etc
  mortalité : 30 à 50 %; risque de récidive de 2 % en cas de rémission
  responsable d'une défaillance multiviscérale, tous les organes pouvant être atteints :
  - au niveau rénal : thrombose de la veine rénale, infarctus rénal, néphropathie avec microangiopathie thrombotique se manifestant par de la protéinurie et de l'hypertension artérielle
  - au niveau pulmonaire : SDRA, microangiopathie thrombotique, hémorragie alvéolaire
  - au niveau cutané : atteinte évidente mais parfois discrète (hémorragie unguéale en écharde), livedo réticularis (à mailles larges, ouvertes), purpura nécrotique
  - au niveau neurologique central : accident vasculaire cérébral, leucoencéphalopathie postérieure
  - Insuffisance surrénalienne : hypotension artérielle, douleurs abdominales

- **Tableau biologique**
  - Allongement du TCA (aPTT)
  - Présence d'un anticoagulant lupique (antiprothrombinase)
  - Anticardiolipines IgG et IgM
  - En cas d'anémie microangiopathique :thrombopénie, présence de schistocytes, diminution de l'haptoglobuline

Create PDF files without this message by purchasing novaPDF printer (http://www.novapdf.com)

CIVD

Manifestations cliniques

- formes chroniques :
  - tableau muet
  - thromboses
- formes aiguës :
  - manifestations hémorragiques
  - manifestations thrombotiques

Create PDF files without this message by purchasing novaPDF printer (http://www.novapdf.com)

Amyloïdose

Type	Substance amyloïde	Traitement
Primaire AL ou AH	Chaîne légère (AL) ou lourde (AH) des immunoglobulines	- melphalan + dexaméthasone - autogreffe de cellules souches
Secondaire AA	SAA (protéine amyloïde A sérique)	-contrôle de l'affection sous-jacente (inflammation chronique ou fièvre méditerranéenne familiale) - éprodisate
Formes familiales (rare)	Mutant de la transthyrétine Mutant du fibrinogène lysozyme Apolipoprotéines A-I et A-II	

Create PDF files without this message by purchasing novaPDF printer (http://www.novapdf.com)

Amyloïdose secondaire (AA)

Survient après de longues années dévolution d'une inflammation chronique (17 ans en médiane)

Principales étiologies
- arthrite rhumatoïde (33%)
- arthrite juvénile (10%)
- bronchiectasies (5%)
- maladie de Crohn (5%)
- fièvre méditerranéenne familiale (5%)
- rarement néoplasies (<1%) : lymphomes, mésothéliome

Tableau clinique
- insuffisance rénale, protéinurie
- hépatomégalie, augmentation des phosphatases alcalines
- insuffisance cardiaque (rare)

Diagnostic
Scintigraphie à la SAP (protéine amyloïde sérique) marquée à l'I^{123}

Create PDF files without this message by purchasing novaPDF printer (http://www.novapdf.com)

Fièvre

- Le cancer peut donner une fièvre paranéoplasique
- Problème de la fièvre d'origine indéterminée ou prolongée

Create PDF files without this message by purchasing novaPDF printer (http://www.novapdf.com)

Liste non exhaustive des syndromes paranéoplasiques

Create PDF files without this message by purchasing novaPDF printer (http://www.novapdf.com)

Dermatoses paranéoplasiques

- Acrokératose de Bazex
- Érythème gyratum repens de Gammel
- Érythème nécrolytique migrateur
- Hypertrichose lanugineuse acquise
- Syndrome carcinoïde
- Acanthosis Nigricans Maligna
- Syndrome de Sweet
- Ichtyose
- Signe de Leser-Trelat
- Pyoderma gangrenosum
- Syndrome des ongles jaunes
- Syndrome de Weber Christian
- Vascularite leucocytoclasique
- Amyloïdose

Create PDF files without this message by purchasing novaPDF printer (http://www.novapdf.com)

Acanthosis Nigricans Maligna

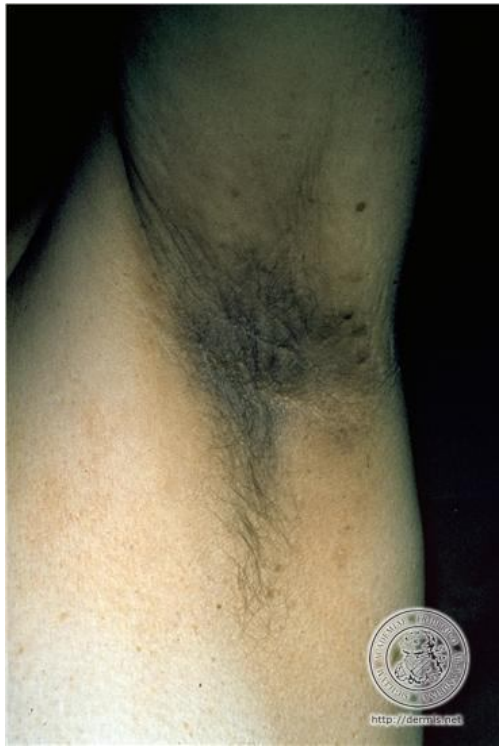

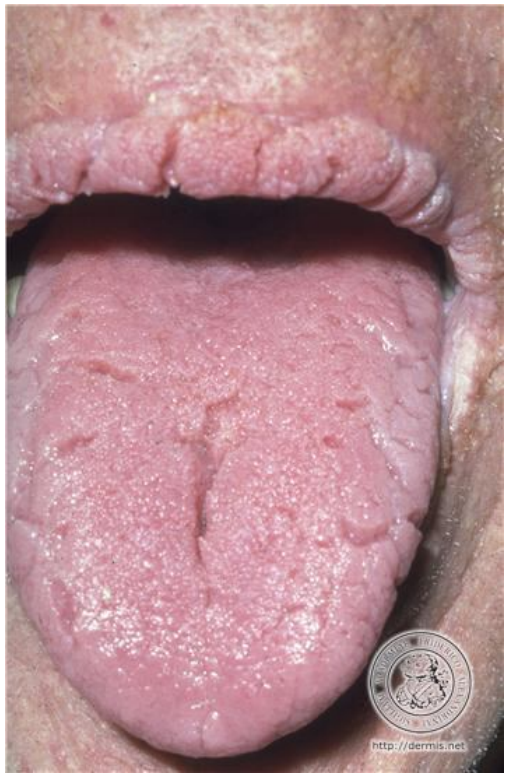

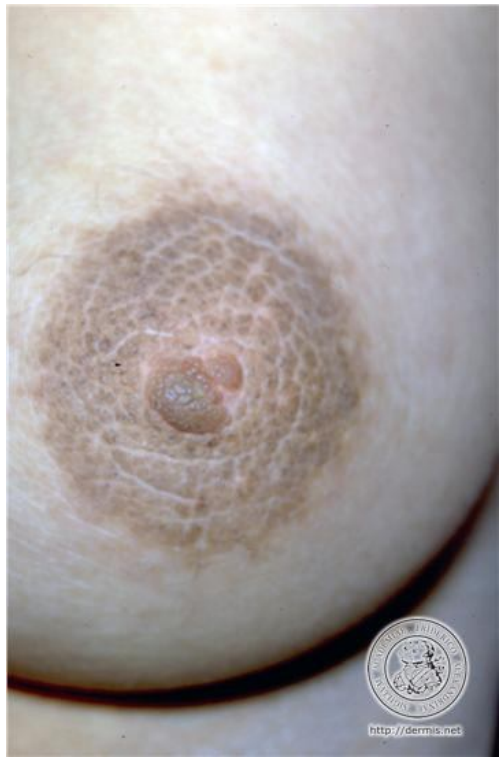

- Adénocarcinomes (60%): gastriques
- Formes bénignes: familial, endocrinopathies, obésité, médicaments

Create PDF files without this message by purchasing novaPDF printer (http://www.novapdf.com)

Ichtyose

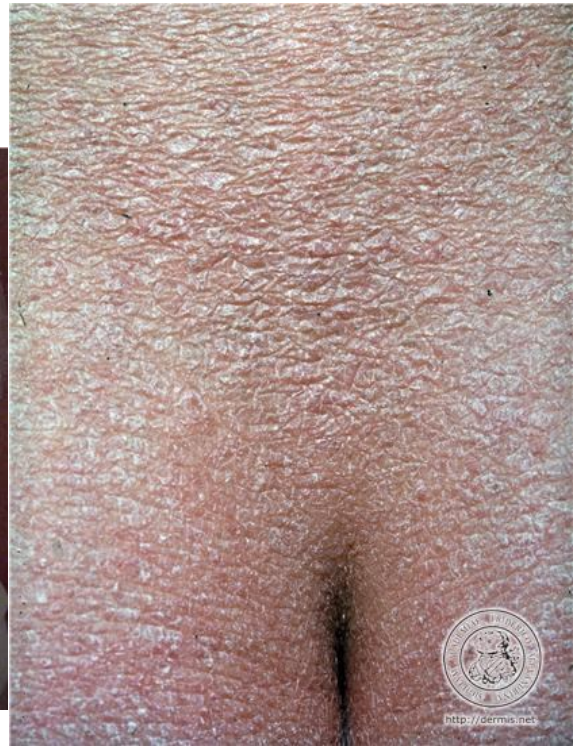

- Maladie de Hodgkin (70 %)
- Causes bénignes : SIDA, lèpre, sarcoïdose pellagre; congénital

Create PDF files without this message by purchasing novaPDF printer (http://www.novapdf.com)

Signe de Leser-Trelat

- Tumeurs digestives, lymphomes non HK
- Verrues séborrhéiques multiples de survenue brutale
- ΔΔ : kératose séborrhéique multiple banale du sujet âgé

Create PDF files without this message by purchasing novaPDF printer (http://www.novapdf.com)

Pyoderma (ecthyma) gangrenosum

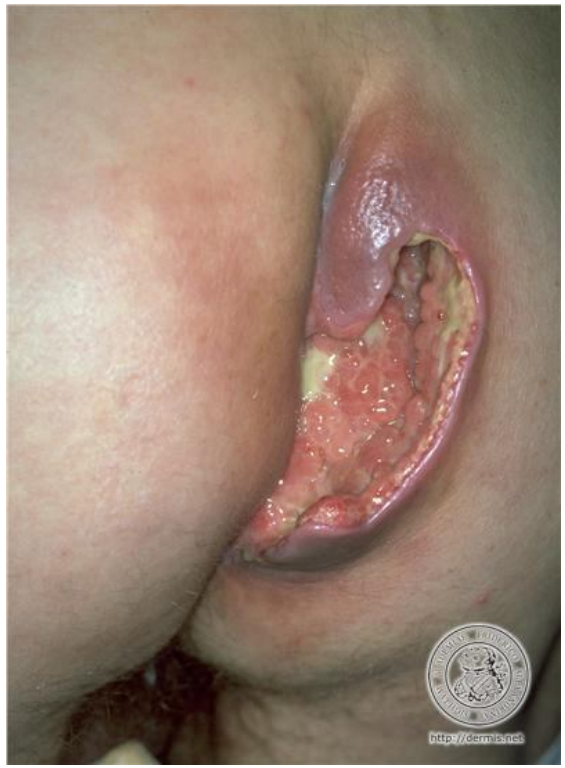

- Hémopathies malignes
- Etiologies bénignes
- Dermatose neutrophilique: ulcération(s) extensive(s) limitée(s) par un bourrelet inflammatoire et pustuleux, d'évolution chronique

Create PDF files without this message by purchasing novaPDF printer (http://www.novapdf.com)

Syndrome des ongles jaunes (xanthonychie)

- Cancers bronchiques, maladies autoimmunes
- Coloration jaune des ongles, lymphoedème des MI

Create PDF files without this message by purchasing novaPDF printer (http://www.novapdf.com)

Syndrome de Weber Christian

- Adénocarcinomes pancréatiques, pancréatites
- Nodules sous-cutanés aux faces d'extension des MI, évoluant vers le ramollissement et la fistulisation

Create PDF files without this message by purchasing novaPDF printer (http://www.novapdf.com)

Vascularite leucocytoclasique

- Rare: tumeurs solides, hémopathies malignes
- Purement cutanée dans 90 % des cas

Create PDF files without this message by purchasing novaPDF printer (http://www.novapdf.com)

Syndromes endocriniens & métaboliques paranéoplasiques

- Syndrome de Schwarz-Bartter
- Syndrome de Cushing
- Hypoglycémies
- Gynécomastie
- Galactorrhée
- Hypercalcémie

Create PDF files without this message by purchasing novaPDF printer (http://www.novapdf.com)

Syndromes neurologiques paranéoplasiques

- pseudomyasthénie de Lambert-Eaton
- Myasthénie
- (Dermato)polymyosite

Create PDF files without this message by purchasing novaPDF printer (http://www.novapdf.com)

Syndromes rhumatologiques paranéoplasiques

- Hypercalcémie

Create PDF files without this message by purchasing novaPDF printer (http://www.novapdf.com)

Syndromes cardiovasculaires paranéoplasiques

- Thromboses
- Endocardite marastique
- Syndrome de Raynaud

Create PDF files without this message by purchasing novaPDF printer (http://www.novapdf.com)

Syndrome de Raynaud

Create PDF files without this message by purchasing novaPDF printer (http://www.novapdf.com)

Syndromes hématologiques paranéoplasiques

- Anémie hémolytique auto-immune
- Anémie microangiopathique
- Érythroblastopénie
- Polyglobulie
- Hyperleucocytose
- Hyperéosinophilie
- CIVD
- Anticoagulants circulants
- Hyperplaquettose
- Thrombopénie
- CIVD
- Thromboses

Create PDF files without this message by purchasing novaPDF printer (http://www.novapdf.com)

Syndromes digestifs paranéoplasiques

- Syndrome carcinoïde
- Syndrome de Zollinger-Ellison
- Malabsorption
- Anorexie – Cachexie
- Entéropathies exsudatives
- Hyperamylasémie

Create PDF files without this message by purchasing novaPDF printer (http://www.novapdf.com)

Syndromes néphrologiques paranéoplasiques

- Glomérulopathies paranéoplasiques
- Amyloïdose

Create PDF files without this message by purchasing novaPDF printer (http://www.novapdf.com)

Manifestations générales paranéoplasiques

- Fièvre
- Amyloïdose
- Syndrome POEMS
- Prurit

Create PDF files without this message by purchasing novaPDF printer (http://www.novapdf.com)